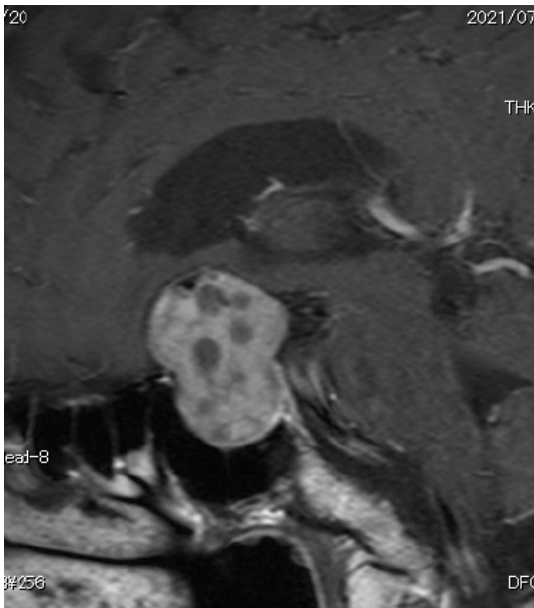


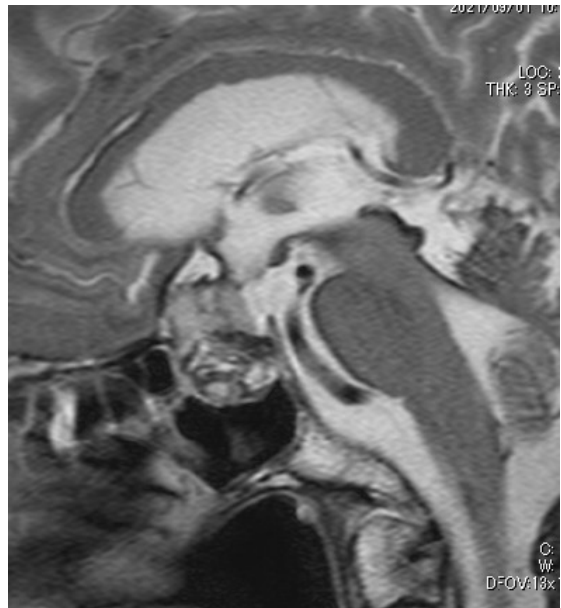2021年8月の手術

① 71歳 男性 下垂体腫瘍

一時的な行動異常があり来院されました。視神経を下から強く押し上げる下垂体腫瘍があり、視野狭窄がみられました。経鼻的に腫瘍を摘出しました。術後視野が改善しています。



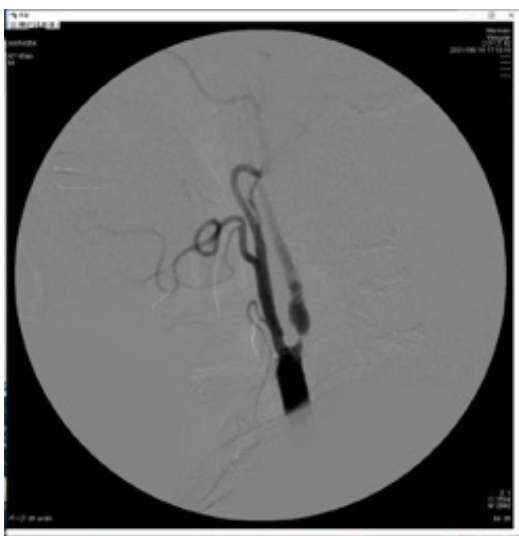術前



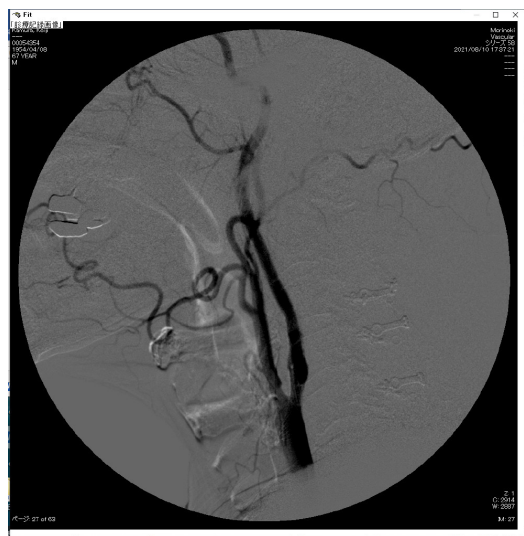術後

② 67歳 男性 頸部頸動脈高度狭窄症

ふらつきが強く、目がかすむ症状があり来院されました。右頸動脈がほとんど詰まりかけた状態で、大きな脳梗塞が迫っている状態でした。カテーテルを挿入して血管を広げました。



術前



術後