

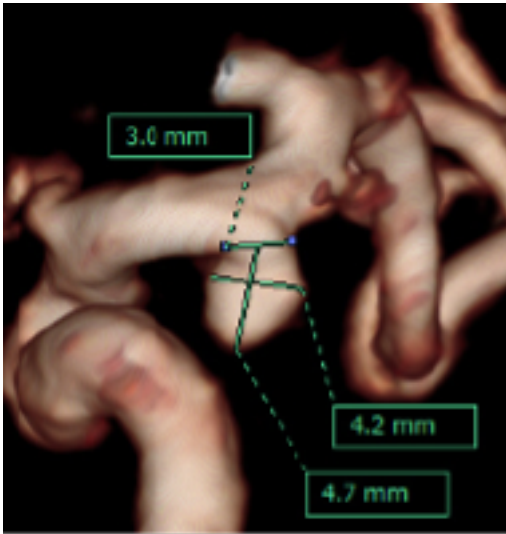
2021年6月の手術②

53歳 女性 未破裂脳動脈瘤

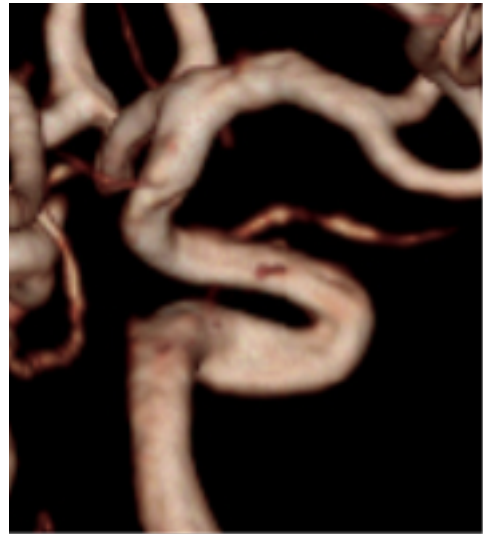3月からめまいが続き、物が二重に見えることもあるので、4月に来院されました。

MRIで右内頸動脈に5mmほどの脳動脈瘤が発見されました。

くも膜下出血が切迫していると考えられ、血管内手術を行いました。



術前 動脈瘤あり



術後 動脈瘤消失