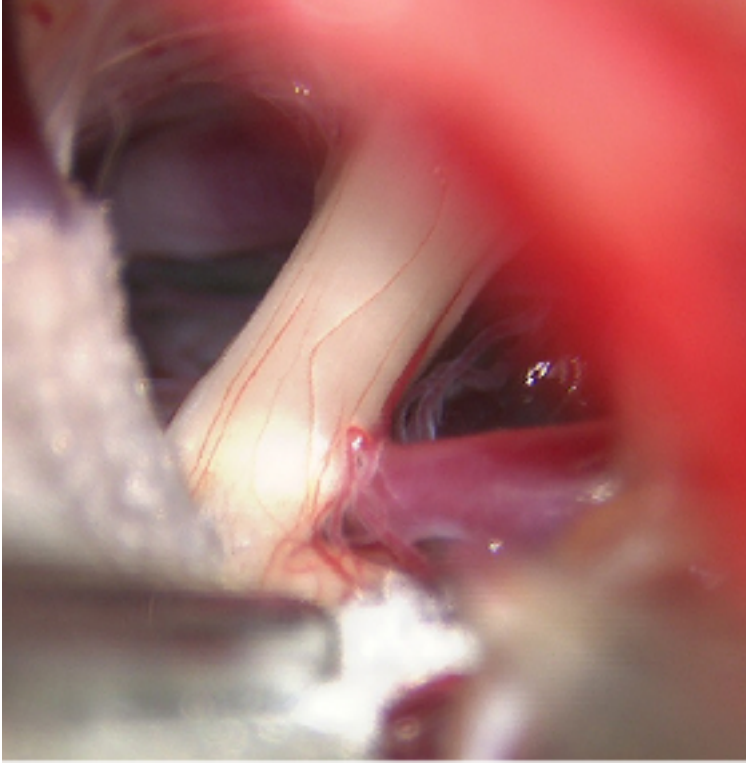


2021年7月の手術

69歳 女性

三叉神経痛右顔面の非常に強い痛みがあり、薬が効かないということで4月に来院されました。

MRIで右三叉神経に血管が接触しているのを確認し、開頭術を行いました。



三叉神経（白）が血管（赤）により強く圧迫されていました。